ÜBER

# MULTILOKULÄRE KIEMENGANG-CYSTEN.

---

INAUGURAL-DISSERTATION

ZUR ERLANGUNG DER DOKTORWÜRDE

IN DER

MEDIZIN, CHIRURGIE UND GEBURTSHILFE

UNTER DEM PRÆSIDIUM VON

DR. P. BRUNS

O. Ö. PROF. DER CHIRURGIE UND VORSTAND DER CHIRURG. KLINIK IN TÜBINGEN

DER MEDIZINISCHEN FAKULTÄT ZU TÜBINGEN

VORGELEGT VON

**K. ZÖPPRITZ**

APPROB. ARZT.

---

TÜBINGEN, 1894.

H. LAUPP'SCHE BUCHHANDLUNG

ÜBER

# MULTILOKULÄRE KIEMENGANG-CYSTEN.

---

INAUGURAL-DISSERTATION

ZUR ERLANGUNG DER DOKTORWÜRDE

IN DER

MEDIZIN, CHIRURGIE UND GEBURTSHILFE

UNTER DEM PRÆSIDIUM VON

Dr. **P. BRUNS**
O. Ö. PROF. DER CHIRURGIE UND VORSTAND DER CHIRURG. KLINIK IN TÜBINGEN

DER MEDIZINISCHEN FAKULTÄT ZU TÜBINGEN

VORGELEGT VON

**K. ZÖPPRITZ**
APPROB. ARZT.

---

TÜBINGEN, 1894.
H. LAUPP'SCHE BUCHHANDLUNG

SEINER LIEBEN MUTTER

IN DANKBARKEIT

GEWIDMET.

Meinem hochverehrten Lehrer, Herrn Prof. Bruns, sage ich für die Anregung zu dieser Arbeit meinen verbindlichsten Dank.

K. Zöppritz.

Digitized by the Internet Archive
in 2026

https://archive.org/details/IA41552309_0088

ÜBER

# MULTILOKULÄRE KIEMENGANG-CYSTEN.

---

INAUGURAL-DISSERTATION

ZUR ERLANGUNG DER DOKTORWÜRDE

IN DER

MEDIZIN, CHIRURGIE UND GEBURTSHILFE

UNTER DEM PRÄSIDIUM VON

Dr. **P. BRUNS**
O. Ö. PROF. DER CHIRURGIE UND VORSTAND DER CHIRURG. KLINIK IN TÜBINGEN

DER MEDIZINISCHEN FAKULTÄT ZU TÜBINGEN

VORGELEGT VON

**K. ZÖPPRITZ**
APPROB. ARZT.

---

TÜBINGEN, 1894.
H. LAUPP'SCHE BUCHHANDLUNG

SEINER LIEBEN MUTTER

IN DANKBARKEIT

GEWIDMET.

Meinem hochverehrten Lehrer, Herrn Prof. Bruns, sage ich für die Anregung zu dieser Arbeit meinen verbindlichsten Dank.

K. Zöppritz.

Sonderabzug aus **Beiträge zur klinischen Chirurgie.** XII. Band. II. Heft.

Unsere Kenntnis der pathologischen Verhältnisse, die durch abnorme Entwicklung oder Rückbildung der Kiemenbogen geschaffen werden, stammt erst aus neuerer Zeit. Wenige Jahre nach der Entdeckung der Kiemengänge beim menschlichen Embryo durch Rathke im Jahre 1827 wies Aschersons auf die Bedeutung der Kiemenspalten für die Entstehung der angeborenen Halsfisteln hin. Dass dieselben aber auch in Beziehung stehen zu manchen Cystengeschwülsten des Halses sprach Roser als erster im Jahre 1864 aus und lenkte dadurch die Aufmerksamkeit der Chirurgen und pathologischen Anatomen auf das interessante und bis dahin noch so wenig erforschte Kapitel der „Geschwülste der Kiemenspalten", wie Virchow diese Tumoren zuerst bezeichnet hat, hin.

Seitdem haben sich namhafte Autoren — ich erwähne nur Virchow, Lücke, Schede, Neumann, Baumgarten, aus neuester Zeit Gussenbauer — eingehend mit der Entwicklung und histologischen Beschaffenheit der Kiemenganggge-

schwülste und angeborenen Halsfisteln beschäftigt und manchen dunklen Punkt aufgeklärt.

Zu den Geschwülsten, die ihren Ausgang von Resten der Kiemenbogen und Kiemenspalten nehmen, gehören die branchiogenen Cysten am Halse mit serösem oder atheromatösem Inhalt und die branchiogenen Carcinome. Im Nachstehenden sollen uns nur die Cystengeschwülste beschäftigen. Soweit ihr Inhalt breiiger Natur ist, werden dieselben als „dermoide" oder auch „tiefe Atherome des Halses" bezeichnet; der letztere Ausdruck rührt her von der Aehnlichkeit ihres Inhalts mit dem der typischen Atherome, die ihre Entstehung der Retention des Sekretes in den Talgdrüsen verdanken; seine Zulässigkeit wird von Manchen bestritten, da die beiden Cystenformen, abgesehen von der Gleichartigkeit ihres Inhalts in gar keiner Beziehung zu einander stehen. Die Zugehörigkeit dieser atheromatösen Cystengeschwülste am Halse zu der Klasse der Kiemengangcysten ist allgemein anerkannt. Anders verhält es sich mit den serösen Cysten. Diese können ja ausser von Kiemengangresten ihren Ursprung auch vom Lymphgefässsystem oder von versprengten Schilddrüsenkeimen nehmen und sind dann in einem Falle als cystische Lymphangiome, im andern als aberrierte Strumacysten zu bezeichnen. Deshalb kann bei der Klassificierung der serösen Halscysten nur die mikroskopische Untersuchung im einzelnen Falle, vielleicht auch noch ihr Sitz und die chemische Beschaffenheit ihres Inhalts massgebend sein.

Differentialdiagnostisch ist hauptsächlich die Epithelauskleidung der Cyste und die Natur ihres Inhalts zu beachten. Beim Cystenkropf finden wir entsprechend seiner Abstammung von Strumagewebe ein einschichtiges kubisches oder cylindrisches Epithel, als Inhalt eine verschiedentlich gefärbte seröse vielleicht auch kolloide Flüssigkeit, und ausserdem wohl in den meisten Fällen noch eine die Cyste umschliessende Kapsel von mehr oder weniger normalem Schilddrüsengewebe. Beim Lymphangioma cysticum dagegen haben wir ein Endothel, bestehend aus einem einfachen Lager glatter Zellen; der Hohlraum ist erfüllt von einer Flüssigkeit, die oft unverkennbar die Kriterien der Lymphe an sich trägt, und vielfach lässt sich noch eine Kommunikation mit dem benachbarten Lymphgefässsystem nachweisen, oder aber ist die einfache Cyste mit der kavernösen Form des Lymphangioms kombiniert.

Die Innenwand der branchiogenen Cysten trägt entweder mehrschichtiges Plattenepithel oder Cylinder- event. Flimmerepithel, an

dem sich manchmal die Charakteristica der äusseren Haut, beziehungsweise der Schleimhaut erkennen lassen, je nachdem die Cyste dem ektodermalen oder entodermalen Blatt des Kiemenbogens entstammt. In seltenen Fällen finden sich auch beide Epithelarten mit ihren Uebergängen in einer Cyste nebeneinander. Der Inhalt ist entweder flüssig und unterscheidet sich dann kaum von dem des gewöhnlichen Cystenkropfes oder er hat die Beschaffenheit des Atherombreies.

Die Litteratur bezüglich der Kiemengangcysten ist in den letzten Jahren bedeutend angewachsen und doch ist nicht zu leugnen, dass die Histogenese mancher hieher gehöriger Geschwulstformen noch sehr im Dunkeln liegt. Bis zum Jahr 1887 konnte Richard [1]) in seiner Arbeit „Ueber die Geschwülste der Kiemenspalten" aus der Litteratur 21 Fälle branchiogener Cysten teils seröser, teils atheromatöser Natur zusammenstellen, deren Wandung mikroskopisch genauer untersucht worden war; dazu kamen 7 neue Fälle, 6 aus der Bruns'schen Klinik, 1 aus der Privatklinik von Prof. Socin und Dr. Burckhardt in Basel; unter denselben befinden sich 2 Fälle von vereiterten Cysten.

In neuester Zeit wurden wieder mehrere Arbeiten über unseren Gegenstand veröffentlicht, von denen besonders die von Schnitzler [2]) und Gussenbauer [3]) hervorzuheben sind.

Schnitzler stellt aus dem Material der ersten chirurgischen Universitätsklinik in Wien 10 zum Teil von ihm selbst mikroskopisch untersuchte Fälle von Dermoidcysten zusammen, deren Inhalt aus typischem Atherombrei bestand, Gussenbauer führt 11 Fälle von branchiogenen Cystengeschwülsten auf, die teils von ihm privatim, teils in der Prager Klinik im Verlauf der letzten Jahre beobachtet worden waren; dieselben betrafen teils atheromatöse, teils seröse Cysten, bei den meisten ist der histologische Bau ebenfalls durch die mikroskopische Untersuchung genauer festgestellt worden.

Auch in der Bruns'schen Klinik kam seit der Veröffentlichung von Richard wieder eine Anzahl hierher gehörender Cystengeschwülste zur Operation; doch glaube ich auf eine Beschreibung jedes einzelnen dieser Fälle verzichten zu können, da sie von dem gewöhnlichen Typus nicht abweichen. Um so interessanter in jeder

1) Diese Beiträge. Bd. III. Heft 2.

2) Schnitzler. Beiträge zur Kasuistik der branchiogenen Fisteln und Cysten. Wien 1890.

3) Ein Beitrag zur Kenntnis der branchiogenen Geschwülste. Beiträge zur Chirurgie. Festschrift für Billroth 1892.

Beziehung ist der nachstehende Fall einer cystischen Kiemengangsgeschwulst.

Es handelt sich um einen der seltenen Fälle multilokulärer branchiogener Cysten, von welcher Gattung ich in der mir zu Gebot stehenden deutschen Litteratur nur 5 ähnliche Fälle beschrieben finde.

Auch Senn[1]) erwähnt in seiner Zusammenstellung der Kasuistik 4 Beobachtungen mehrkammeriger Cysten; von diesen ist nur eine, aber auch nicht genauer histologisch untersucht, weshalb ich diese 4 Fälle nicht weiter berücksichtigen werde. Vielleicht ist noch Schnitzler's Beobachtung 5 hierher zu rechnen, die eine grössere Anzahl drüsenähnlicher cystischer Tumoren betraf, deren Inhalt aus Plattenepithelien, Fett und Cholestearinkrystallen bestand; es könnte sich also um Dermoide gehandelt haben. Da jedoch die Wandungen der Cysten nicht untersucht wurden, möchte ich sie nicht unbedingt in die Reihe der multilokulären branchiogenen Cysten aufnehmen.

Es sind also bisher nur 5 sichere Beobachtungen von multilokulären Kiemengangcysten veröffentlicht worden, auf die ich im folgenden näher eingehen werde; die sonst in der Litteratur gegebenen Beschreibungen sollen nur in soweit berücksichtigt werden, als sie irgend welche Beziehungen zu unserem eigenen Falle zu bieten scheinen.

Unser Fall ist folgender:

Marie D., aus Zepfenhahn, 34 Jahre alt, trat am 16. November 92 in die chirurgische Klinik ein. Eltern gesund, Geschwister hat Patientin nicht. Seit 6 Jahren ist sie verheiratet und hat in dieser Zeit vier normale Kinder geboren. Sie erinnert sich nicht jemals krank gewesen zu sein. Im Frühjahr 1880 bemerkte Patientin — sie war damals 22 Jahre alt — in der oberen Partie der rechten Supraclaviculargrube ein erbsengrosses, unter der Haut verschiebliches Knötchen; dasselbe wuchs ohne Beschwerden zu verursachen, langsam aber stetig gegen das Ohr hin und hatte noch im Herbst desselben Jahres die Grösse eines Hühnereies erreicht. Ein Vierteljahr nach dem Auftreten des ersten wurde ein zweites Knötchen hinter dem Ohr bemerkt, das sich nach der Schlüsselbeingrube hin ausdehnte. Die beiden Tumoren wuchsen langsam heran. Im Jahre 1887 — in ihrem ersten Wochenbett — wurde sie auf eine dritte Geschwulst aufmerksam, die sich zwischen dem Schlüsselbein und dem zuerst in der Supraclaviculargrube aufgetretenen Knoten entwickelte. Die-

1) Senn. On branchial cysts of the neck. Chicago 1884.

selbe zeichnete sich im Vergleich zu den beiden anderen durch rasches Wachstum aus. In diesen 12 Jahren hat Patientin nie über irgend welche besondere Beschwerden seitens der Tumoren zu klagen gehabt. Namentlich war sie im Atmen oder Schlucken nie behindert, ebensowenig war die Bewegung des Kopfes nach irgend einer Richtung beeinträchtigt. Von ähnlichen Missbildungen in der Familie ihrer Mutter oder ihres Vaters konnte Pat. nichts erfahren.

Status praesens. Pat. ist eine geistig aufgeweckte Frau von kräftigem Körperbau, gutem Ernährungszustand und gesundem Aussehen. Die ganze rechte Halsseite wird eingenommen von einem kindskopfgrossen Tumor (vgl. Tafel VII), der vom Ohr bis über das Schlüsselbein reicht, vorne bis zur Mittellinie, nach hinten bis zum Processus coracoideus resp. drei querfingerbreit bis hinter das Ohr sich erstreckt. Der Kehlkopf ist nicht dislociert, beim Schlingakt bewegt sich die Geschwulst nicht; die Haut über derselben ist vollkommen unverändert und verschieblich. Der Tumor ist durch eine querverlaufende Einschnürung in eine gänseeigrösse obere, und ziemlich über mannsfaustgrosse untere Hälfte geteilt; beide Abschnitte fluktuieren deutlich, ohne dass eine Kommunikation zwischen ihnen nachgewiesen werden könnte. An der hinteren und unteren Grenze, sowie vorne neben dem Kehlkopf sind bis kastaniengrosse, derbe, zum Teil glatte, zum Teil höckerige Gebilde durchzutasten, die gegen die Hauptgeschwulst verschieblich sind. Die einen fühlen sich wie stark vergrösserte Lymphdrüsen, die andern wie sehr prall gefüllte Cysten an; deutliche Fluktuation liess sich bei den letzteren wegen ihrer tiefen Lage nicht feststellen. Subjektive Beschwerden von Seiten des Tumors fehlten durchaus.

Die Probepunktion mit der Pravaz'schen Spritze, die am oberen und unteren Pol der grossen fluktuierenden Geschwulst vorgenommen wurde, fördert eine gelbliche klare Flüssigkeit zu Tage, die, wie mikroskopisch nachgewiesen, zahlreiche Cholestearintafeln und stark gekörnte Lymphkörperchen in geringer Anzahl enthält.

Die Diagnose wird mit Wahrscheinlichkeit auf ein cystisches Lymphangiom gestellt; in Betracht kommen noch branchiogene Cysten.

Die Operation wird von Herrn Prof. Dr. Bruns in der Chloroformnarkose ausgeführt. Der Hautschnitt verläuft parallel dem Rand des rechten Kopfnickers über die Kuppe des unteren Geschwulstabschnittes. Nach Durchtrennung der Haut, des Unterhautzellgewebes und der oberflächlichen Muskulatur kommt man ähnlich wie bei einem Cystenkropf auf dünne, bindegewebige Schichten; dieselben werden stumpf abgelöst, worauf eine transparente Cystenwand vorliegt. Die stumpfe Ausschälung der grossen Cyste gelingt über Erwarten leicht und ohne nennenswerte Blutung; nur an einzelnen Stellen, die streifenförmigen Verdickungen in der Wand entsprechen, ist grössere Mühe und Vorsicht nötig, da hier eine festere Verwachsung mit dem umgebenden Bindegewebe besteht. Im

Zusammenhang mit der grossen Cyste werden mehrere kleinere in ihrer Wandung sitzende und zwei grössere, die mit der ersteren verwachsen sind, entfernt. Hierauf wird der Schnitt schräg nach oben hinten gegen das Ohrläppchen verlängert und der obere Tumor samt einer Anzahl kleinerer mit ihm zusammenhängenden Cystchen stumpf ausgelöst. Der zwischen den beiden grossen Tumoren gelegene Raum wird ausgefüllt durch eine Menge kleiner, linsen- bis kirschgrosser Cystchen und einen ebenfalls kirschgrossen massiven Knoten, die miteinander exstirpiert werden. Um die buchtige Wundhöhle zu glätten, werden auch mehrere erbsengrosse Lymphdrüsen weggenommen, dagegen bleiben die seitwärts vom hinteren Rand des Kopfnickers gelegenen, oben erwähnten festen Teile zurück, da ihre Herausnahme die Wundverhältnisse zu sehr kompliciert hätte. Auffallend waren zahllose kleinste bis linsengrosse Cystchen, die über die ganze Wundfläche zerstreut, im Bindegewebe eingebettet lagen. Von ihrer Beseitigung wurde Abstand genommen, da sie voraussichtlich nicht gänzlich gelungen wäre. Die ziemlich buchtige ca. 20 cm lange Wundhöhle, in deren Tiefe die noch von bindegewebigen Schichten bedeckten grossen Gefässstämme liegen, wird von einem vorderen, unteren Knopfloch aus drainiert, die durchtrennten Muskeln mit drei Catgutnähten vereinigt, die Hautwunde durch 22 Seidenknopfnähte geschlossen und durch aseptischen Deckverband geschützt.

Die Heilung war kompliciert durch Eiterung, die zur vorzeitigen Entfernung einzelner Nähte und mehrmaliger Wiedertrennung der verklebten Wundränder nötigten; dabei war jedoch das Allgemeinbefinden befriedigend. Am 5. Jan. 93 konnte Pat. mit nahezu geschlossener gut granulierender Wunde entlassen werden.

Die zuerst ausgeschälte grosse Cyste ist von unregelmässig kugeliger Gestalt und hat die Grösse einer starken Mannsfaust; ihr grösster Umfang beträgt 27 cm, ihr kleinster 23 cm, der längste Durchmesser $10^1/_2$ cm. Der Balg ist durchscheinend, von zahlreichen Gefässen durchzogen, circa 1 mm dick; er zeigt mehrere seichte Furchen entsprechend denen er verdickt erscheint. Der Inhalt ist flüssig von dunkelschwarzbrauner Farbe, ganz ähnlich der im gewöhnlichen Cystenkropf sich vorfindenden Flüssigkeit. Die Farbenveränderung des Cysteninhalts — bei der Probepunktion war derselbe noch hellgelb und klar — rührt jedenfalls von Blutbeimischung her, die sich ihrerseits wieder durch eine Gefässverletzung beim Einstich erklärt. In der Wandung dieser Hauptcyste sitzen mehrere kleine bis haselnussgrosse Cystchen, die ebenfalls flüssigen, teils klaren bernsteingelben, teils den oben besprochenen schwarzbraunen Inhalt aufweisen. Eine Kommunikation mit der Hauptcyste scheint nicht zu bestehen. Mit dieser und auch unter sich hängen zwei grössere Cysten durch ausgedehntere Verwachsungen zusammen, dieselben gleichen an Gestalt und Grösse einem kleinen Paradiesapfel. Die eine enthält eine hell-

gelbe klare Flüssigkeit; der Inhalt der andern ist derselbe wie der der Hauptcyste. Letztere steht, wie sich beim Aufschneiden des Balges ergibt, durch ein kreisrundes Loch, dessen Durchmesser 7 mm beträgt mit der Hauptcyste in offener Verbindung. Die Kommunikationsöffnung liegt in einer haselnussgrossen, taschenförmigen Ausbuchtung der Hauptcyste, die gegen das Lumen der letzteren durch eine klappenartige Wandduplikatur unvollständig abgeschlossen und teilweise mit papillären Wucherungen ausgefüllt ist. In der Nähe der Kommunikationsöffnung stossen alle drei Cysten zusammen, wodurch eine leistenförmige Verdickung in dem Cystenbalg entsteht, die an einer Stelle zu einem mandelgrossen Knoten anschwillt. Durch einen Einschnitt auf diesen Knoten wird ein spaltförmiger Hohlraum eröffnet, der mit papillären Wucherungen vollkommen erfüllt ist. Ganz ähnliche kleinere Knoten finden sich auch sonst unter der Masse der exstirpierten Tumoren. Die zweite grosse Cyste bietet ebenso wie eine Anzahl kirsch- bis wallnussgrosser entsprechend ähnliche Verhältnisse.

Die Dicke der einzelnen Cystenwandungen ist verschieden, beträgt aber, abgesehen von den Verwachsungsstellen, nirgends mehr als 1 mm. Die Innenfläche hat im ganzen das Ansehen einer serösen Haut; sie ist jedoch nicht überall glatt, sondern zeigt stellenweise verschiedenartige Exkrescenzen. Dieselben bestehen teils in vereinzelten sandkorngrossen, warzenförmigen Knötchen, teils in den vorhin erwähnten beetartigen, zottigen Wucherungen, die bis zu 1 mm hoch sind. Während die warzenförmigen Erhebungen sich fast ausschliesslich in den grössten Cysten finden, kommen die papillären Wucherungen hauptsächlich den kleinen und kleinsten zu. Quer durch das Lumen einzelner grösserer Cysten ziehen sich sehnenartige Stränge, die wohl die Ueberreste von Wandungen kleiner Cysten darstellen, aus denen die grossen durch Konfluktion entstanden sind. Die Cystenflüssigkeit ist reich an Eiweiss und Cholestearin.

Die mikroskopische Untersuchung ergab folgenden Befund. Frische mikroskopische Präparate, die durch Abstreichen der Innenwand der Cysten erhalten und in physiologischer Kochsalzlösung untersucht wurden, enthielten sehr viele Cholestearintafeln, Fettkörnchenkugeln und Detritus, Leukocyten und rote Blutkörperchen in geringer Menge, ausserdem sah man zusammenhängende Platten polygonaler und einzelne Exemplare länglich runder Zellen; diese letzteren sind bedeutend grösser und haben ganz die Form eigentlicher Pflasterzellen. Flimmerepithel konnte nirgends nachgewiesen werden. Dieselben morphologischen Bestandteile fanden sich auch im flüssigen Cysteninhalt. Das Material für die histologische Untersuchung wurde in Alkohol gehärtet und dann in Celloidin eingebettet. Die Mikrotomschnitte mit Pikrokarmin und Hämatoxylin-Eosin gefärbt.

Der Balg der grossen Cysten bietet mikroskopisch einige Besonderheiten, weshalb ich ihn etwas ausführlicher beschreiben möchte. Das

bindegewebige Stroma der Cystenwand geht in der Peripherie ohne deutliche Abgrenzung in das lockere nerven- und gefässreiche Zellgewebe der Umgebung über, das stellenweise auch mikroskopisches Fettgewebe enthält. Die Gefässe sind mehr oder weniger obliteriert. Hier, wie auch in der eigentlichen Wand, fallen mikroskopisch kleine Anhäufungen von Lymphzellen auf, die ganz das Ansehen der Malpighi'schen Körperchen haben und fast immer auch um die kleinen Gefässe gruppiert sind. Die Wandung der Cyste selbst besteht aus festgefügtem, welligem Bindegewebe, das in den Spaltlücken mehr oder weniger zahlreiche Bindegewebszellen von typischem Charakter enthält. In der Peripherie zeigt es deutlich lamellöse Anordnung, in den centralen Schichten verlaufen die Fasern regellos durcheinander, streckenweise sind sie sogar radiär gerichtet. Vereinzelt treten subepitheliale Unebenheiten auf, die sich durch besonderen Zellenreichtum auszeichnen; an anderen Stellen wieder finden sich grosse Riesenzellen und Fibroblasten gleichende Formen in den centralen Schichten des Stromes zerstreut.

Von den Lymph- und Bindegewebszellen durch ihre Form und Grösse verschieden, sind polygonale, Epithelzellen ähnliche Zellen, die sich an wenigen Stellen im gewöhnlichen Bindegewebe aber auch in den mikroskopischen Rundzellenanhäufungen zu kleinen Nestern vereinigt vorfinden. Vielleicht ist die Annahme gerechtfertigt, dass sie die ersten Anlagen zu sekundären Cystchen bilden. Gefässe treten im eigentlichen Cystenbalg nur spärlich auf, in den innersten Partien fehlen sie ganz. In das Lumen hinein ragen warzige, makroskopisch eben noch zu erkennende Exkrescenzen (s. makroskopische Beschreibung), die aus knäuelartig aufgerolltem Bindegewebe bestehen und mit dem Stroma der Wandung direkt zusammenhängen.

Der Epithelbelag der Innenwand ist bis auf einzelne minimale Reste verloren gegangen, doch ist an diesen noch deutlich zu erkennen, dass er aus einem mehrschichtigen Plattenepithel von geringer Mächtigkeit bestand, dessen oberste Lagen von grossen Pflasterzellen gebildet wurde. Stratum corneum und Papillarkörper oder sonstige der äusseren Haut zukommende Eigentümlichkeiten konnten nirgends nachgewiesen werden. Auch viele der kleineren Cysten zeigen im ganzen dasselbe Verhalten wie die oben besprochenen grossen; nur ist die Epithelauskleidung kein deutliches Plattenepithel sondern erinnert an ein mehrschichtiges kubisches. Die Zellen sind sehr klein und werden in einzelnen Cysten direkt überlagert von kernlosen hyalin aussehenden Schollen, welche die Zellform teilweise noch erkennen lassen und den Inhalt der Cyste ausmachen. Diese Cystchen liegen in grösserer Anzahl dicht beisammen in lockeres Gefäss- und fettreiches Bindegewebe eingebettet. Auch hier finden sich wieder kleinere und grössere Anhäufungen lymphatischen Gewebes. Stellenweise kommt es zur Bildung ausgesprochener Follikel, zu denen

feine Gefässe verlaufen, die ihrem ganzen Habitus nach als Lymphgefässe zu bezeichnen sind.

Eine zweite Kategorie von Cysten ist dadurch bemerkenswert, dass von ihrer Innenwand eine Unmasse papillomartiger Wucherungen ausgehen und in das Lumen der Cyste hineinragen. Zu dieser Art gehören mehrere bis kirschgrosse derbe Knoten, die ganz von diesen Exkrescenzen erfüllt sind und ausserdem nur noch in verschwindender Menge abgestossene, stark gequollene und granulierte Epithelzellen und körnigen Detritus enthalten. Meist sind es jedoch mikroskopische Cystchen, die in grösserer Anzahl von einer gemeinsamen, dicken Schicht lockeren Zellgewebes umschlossen, selbst nur durch einen schmalen Bindegewebssaum von einander getrennt sind, so dass man unter dem Mikroskop den Eindruck eines weitmaschigen Netzes erhält. Die gemeinsame Kapsel ist reich an Gefässen und lymphatischen Elementen. Der Epithelbelag dieser Cystchen ist zum weitaus grössten Teil nicht mehr nachweisbar, da wo er noch zu erkennen ist, besteht er im allgemeinen aus einer anscheinend einschichtigen Lage kubischer oder cylindrischer Zellen; nur an einzelnen Stellen ist das Epithel mehrschichtig und setzt sich dann zusammen aus platten langgezogenen Zellen, die direkt auf dem bindegewebigen Stroma aufsitzen.

Namentlich tritt das Plattenepithel gegenüber dem Cylinderepithel deutlich hervor an einer kurzen Strecke der Scheidewand zwischen zwei Cystchen, indem auf der einen Seite einschichtiges hohes, auf der andern aber mehrschichtiges Platten-Epithel vorhanden ist, an Stelle des letzteren tritt aber an den übrigen Partien desselben Hohlraumes in allmählichem Uebergang ebenfalls hohes Epithel.

Wie schon bemerkt, sind alle diese Cystchen durch papilläre Wucherungen ausgezeichnet, die jedoch gegenüber dem sonstigen Inhalt an Masse zurückstehen. Je nach der Richtung, in der die Papillen getroffen sind, zeigen sie die mannigfaltigsten Verhältnisse. Zum Teil liegen sie frei im Lumen der Cyste, zum Teil lässt sich an ihnen der Uebergang in die Wandung direkt verfolgen. Sie erscheinen verschieden nach Form und Grösse: Entsprechend der Längsachse getroffen stellen sie mehrfach dendritisch verzweigte Gebilde dar, während sie auf dem Querschnitt sich als kreisrunde Scheiben präsentieren. Zwischen diesen beiden Schnittrichtungen finden sich natürlich alle Zwischenstufen, wodurch das Bild ungemein kompliciert, und namentlich auch die Bestimmung der epithelialen Ueberkleidung dieser Auswüchse sehr erschwert wird. Soweit zu konstatieren, besteht die erste Anlage der einzelnen Papille in einer cirkumskripten Epithelwucherung, ausgehend von dem Belag der Cystenwand, in die dann weiter ein bindegewebiges Gerüst ebenfalls von der Wunde aus hineinwächst. Dementsprechend bestehen die Papillen aus einem bindegewebigen Stroma, dem, wie an den reinen Quer- und Längsschnitten zu erkennen, überall ein einschichtiges Epithel aufsitzt, das von sehr

schönen hohen, pallisadenförmig angeordneten Cylinderzellen gebildet wird. Das bindegewebige Stroma befindet sich vielfach im Zustand schleimiger Entartung, die teilweise soweit vorgeschritten ist, dass nur noch ein Epithelzellenring von dem ganzen Querschnitt übrig geblieben ist. Ausser diesen Auswüchsen enthalten die Cysten abgestossene Epithelzellen, die manchmal noch in langen Streifen zusammenhängen und verhältnismässig gut erhalten sind, dann mächtig aufgequollene, stark granulierte Zellen von runder Gestalt und feinkörnigen Detritus. In einzelnen Hohlräumen findet sich eine homogene kolloidähnliche Masse, die in einem Fall als schmaler Streifen der Wand anliegt, während der übrige Raum von dem gewöhnlichen Inhalt erfüllt ist.

Absolut lässt sich die erste Art von Cysten, zu der sämtliche grosse gehören, von der zweiten nicht trennen; so war ja bei der Beschreibung der Hautcyste eine ausgesprochene beetartige Wucherung von demselben Charakter, der den Exkrescenzen der Cysten zweiter Kategorie eigen ist, zu erwähnen. Der Hauptunterschied besteht in der Verschiedenheit des Epithels: dort, wenigstens bei den grossen Cysten, ausgesprochenes mehrschichtiges Plattenepithel, hier einschichtiges Cylinderepithel. Doch lässt sich auch dieser Unterschied nicht streng aufrecht erhalten: wir haben ja gesehen, dass neben dem hohen auch Plattenepithel vorkommt. Im allgemeinen ist die Behauptung gerechtfertigt, dass der Belag der Cystenwandungen da, wo sich papilläre Wucherungen vorfinden, aus hohen, im übrigen aber aus platten Zellen besteht.

Von besonderm Interesse ist das Verhältnis des lymphadenoiden Ge-

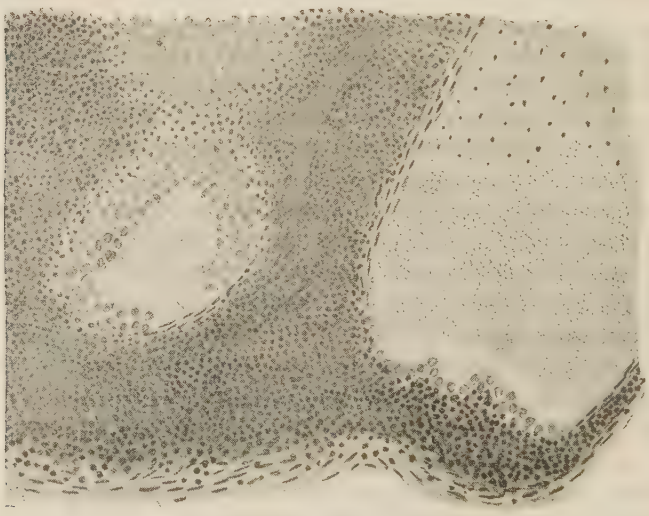

webes zu den Cysten. Meistens sind die lymphatischen Elemente nur in mikroskopischen Streifen und Häufchen in das Bindegewebe des Cysten-

balgs eingelagert. An einzelnen Stellen kommt es aber, wie oben erwähnt, zur Bildung wirklicher Follikel, die an gefärbten Schnitten schon mit blossem Auge zu erkennen sind. Und eben in diesen Follikeln liegen mehrere kleine bis stecknadelkopfgrosse Cystchen, die, wie aus einer grösseren Anzahl von Schnitten ersichtlich, von einer mächtigen Lage lymphatischen Gewebes rings umschlossen sind. Die grösseren dieser Hohlräume sind gegen das lymphatische Gewebe durch eine schmale Zone in seinen Fasern konzentrisch angeordneten Bindegewebes abgegrenzt, auf dem gegen das Lumen hin noch eine mehrschichtige Lage kleiner, platter, polygonaler Zellen aufsitzt; bei den kleineren Cystchen ist diese trennende Bindegewebsschicht nicht deutlich, doch ist auch bei den grösseren Cysten diese Scheidewand nur an denjenigen Schnitten zu erkennen, die den Hohlraum nahe oder gerade in seinem grössten Durchmesser getroffen hatten. Die ersten und auch wieder die letzten Schnitte die durch die Follikel gingen, zeigten an der betreffenden Stelle überhaupt nur Lymphkörperchen, und erst allmählich kamen die epithelähnlichen Zellen mitten in dem lymphatischen Gewebe zum Vorschein, dabei war eine deutliche Abgrenzung der einen Zellart gegen die andere erst mit dem Auftreten des Bindegewebssaums möglich; dieser selbst nahm bis zum grössten Durchmesser der Cyste mehr und mehr an Breite zu. Alle diese Einzelheiten erklären sich von selbst, wenn die Cyste, wie wohl mit Recht angenommen wird, Kugel- oder Ellipsoidgestalt hat. Auch diese Cystchen sind erfüllt von feinkörnigem Detritus und den oben erwähnten aufgequollenen Zellen.

Die mitexstirpierten Lymphdrüsen zeigten vollkommen normalen Bau. Einige der Tumoren, die zuerst als vergrösserte Drüsen imponiert hatten, stellten sich als jene derbe Knoten, erfüllt von papillären Wucherungen, heraus.

Betreffs der Diagnose kann kein Zweifel obwalten, dass wir es wirklich mit einem der Fälle multilokulärer branchiogener Cysten zu thun haben. Der makroskopischen Erscheinung nach kämen nur noch cystische Lymphangiome in Betracht, bei denen sich in ähnlicher Weise abgeschlossene multiple Hohlräume bilden. Gegen dasselbe spricht aber durchaus die Art der epithelialen Auskleidung der Cysten.

An unsere Beobachtung reihe ich die folgenden 5 Fälle mehrkammeriger Kiemengangcysten an, deren Wandung und Inhalt eingehend untersucht ist.

Beobachtung von Lücke[1]).

Dieselbe betrifft ein 17jähriges Mädchen, die seit ihrem 14. Lebensjahr an einer Geschwulst der linken Halsgegend litt. Der Tumor reichte

1) Ueber Atheromcysten der Lymphdrüsen. Archiv f. kl. Chir. Bd. I. 1860.

vom Kieferwinkel bis zur Höhe des Ringknorpels und war mit dem Processus styloideus und der Vena jugularis communis verwachsen. Der Tumor hatte die Gestalt einer hypertrophischen Lymphdrüse, war von einer dichten Bindegewebskapsel umschlossen und fluktuierte deutlich. Er bestand aus einer Anzahl von Hohlräumen, deren Inhalt die Beschaffenheit des Atherombreies hatte; dieselben lagen in einem derben Parenchym eingebettet, das aus lymphadenoidem Gewebe bestand. Die Wandungen der Hohlräume waren mit warzenförmigen Erhebungen besetzt, die ebenfalls von Drüsenparenchym gebildet wurden und mit Plattenepithel überkleidet waren, das ein feiner Bindegewebssaum von dem Drüsengewebe trennt. Lücke erklärte den Tumor nach seinem Befund für eine Lymphdrüse in der sich eine mehrkammerige Atheromcyste gebildet hatte.

Von den 4 Fällen branchiogener Cysten, die Zahn [1]) beschreibt, gehört sein Fall 1 als mehrkammerige Cyste hierher; ihm war damals nur die eine ähnliche Beobachtung von Lücke bekannt.

Patient war ein 17jähriger Bauernbursche, der seit 3 Jahren einen Tumor der rechten Submaxillargegend hatte. Bei der Aufnahme mass die Geschwulst in der Quere 15 cm, in der Höhe 10 cm; sie fluktuierte deutlich. Der Tumor bestand aus drei grösseren Cysten, die von einer gemainsamen lockeren Bindegewebshülle umschlossen waren, ohne miteinander zu kommunicieren. Die Innenfläche der Cysten ist ausgezeichnet durch mehrere grössere und kleinere warzige Prominenzen, in denen sich zum Teil wieder Hohlräume finden; die innere Oberfläche dieser sekundären Cystchen zeigt eine ganz ähnliche Beschaffenheit wie die der Muttercyste. Der Cysteninhalt besteht aus Plattenepithelien, Cholestearinkrystallen und Fetttröpfchen. Die bindegewebige Cystenwand ist reich an Rundzellenanhäufungen, die in den centralen Schichten Lymphfollikeln ähnlich sehen. In das Lumen der Cyste ragen den keulenförmigen Zungenpapillen ähnliche Auswüchse hinein. Dieselben sind wie die ganze Innenwand mit einer dicken Lage geschichteten Plattenepithels überkleidet.

Beobachtung von Samter [2]). Es handelt sich um einen Tumor in der linken Supraclaviculargrube.

Patient wurde erstmals im Juni 1886 und 5½ Monate darauf wegen eines lokalen Recidivs zum zweiten Mal operiert. Er starb aber trotzdem infolge ausgedehnter Metastasenbildung in Brust- und Bauchhöhle. Die zuerst exstirpierte Geschwulst von unregelmässig eiförmiger Gestalt war von einer lamellösen Bindegewebsschicht umgeben, unter welcher bohnen-

1) Ueber 4 Fälle von Kiemengangcysten. Deutsche Zeitschrift für Chirurgie. Bd. XXII.

2) Ein Beitrag zur Lehre von den Kiemenganggeschwülsten. Virchow's Archiv. 112. Bd. 1888.

grosse buckelförmige Unebenheiten durchzufühlen waren. Der ganze Tumor bot das Gefühl kleinwelliger Fluktuation. Mit dem oberen Pol der Hauptgeschwulst hing ein kirschgrosser Tumor von gleichem Aussehen durch einen Bindegewebsstrang zusammen. Die Hauptgeschwulst bestand aus einer Menge ungleich grosser Cystchen, deren ziemlich wasserklarer und dünnflüssiger Inhalt spärliche Plattenepithelien und wenig rote und weisse Blutkörperchen aufwies. Die Auskleidung der Cysten bestand aus epithelartigen Zellen, die grösstenteils viereckig, platt, seltener spindelförmig oder rund waren. Vereinzelt fanden sich auch grosse vielkernige Zellen, ähnlich denen des Riesenzellensarkoms.

Samter unterscheidet nach der Auskleidung drei Kategorien von Cysten. Die erste hatte deutlichen Epithelbelag und war durch grosse Mannigfaltigkeit ihrer Zellformen und deren Anordnung ausgezeichnet. Das Epithel war ein- oder mehrschichtig, kubisch oder cylindrisch; oder aber waren diese beiden Zellformen kombiniert mit unregelmässig runden oder vieleckigen Zellen, die dann eine basale Schicht bildeten; anderen Orts setzte sich die unterste Epithellage aus spindelförmigen Zellen zusammen, auf denen eine Schicht platter, breiter sass; einzelne Partien zeigten den Aufbau mehrschichtigen Flimmerepithels, doch fehlten die Cilien; auch plötzliche Uebergänge von kubischem zu hohem Cylinderepithel kamen vor. Bezüglich des Verhältnisses von Epithel zur bindegewebigen Wand war zu bemerken, dass sich einerseits mikroskopische Einsenkungen des Epithels ins Stroma fanden, andererseits in diesem Epithelzellen vereinzelt oder in grösseren Haufen zusammenlagen. Letztere Erscheinung fasst Samter als direktes Vorstadium einer neuen Cyste auf.

Die zweite Kategorie von Cysten trägt in ihrer reinsten Form anstatt Epithelien bläschenförmige, meist scharfe runde oder ovale kernlose Gebilde von hyalinem Aussehen und sehr wechselnder Grösse (ihr Durchmesser beträgt das ein- bis dreifache von dem der Lymphkörperchen). Sie färben sich meist weder mit basischen noch mit sauren Anilinfarbstoffen und bilden eine einfache zuweilen auch eine doppelte Lage. Der Inhalt dieser Cysten ist fein gekörnt, ihre Form spaltförmig bis rund. Vereinzelt stehen sie mit dünnwandigen Gefässchen in Verbindung, die Samter als Lymphgefässe anspricht; sie finden sich auch sonst im Stroma.

Als dritte Kategorie von Cysten bezeichnet Samter solche, in denen über den Epithelien, die der zweiten Kategorie eigentümlichen Gebilde liegen. In der Cystenwand fanden sich ausser mikroskopischen Fettträubchen Anhäufungen lymphoider Zellen regellos im Bindegewebe zerstreut. Die sekundäre Geschwulst am Halse war faustgross und unterschied sich von der zuerst entfernten nur durch das gleichzeitige Vorhandensein von Atherom- resp.

Cholesteatomcysten. Auch die Metastasen wichen in ihrem Bau nicht von den Halstumoren ab, namentlich fehlte jedes Merkmal einer malignen Neubildung.

Nach Samter's Beschreibung haben wir in den Cysten erster Kategorie das Bild des proliferierenden Cystenadenoms, ausgehend von Kiemengangscysten vor uns, während er die Cysten, die mit den erwähnten hyalinen Gebilden ausgekleidet sind, als cystische Lymphangiome auffasst. Die dritte Art erklärt er so, dass lymphangiomatöse und Adenocysten ineinander perforiert seien. Die sekundäre Geschwulstbildung in Brust und Bauchhöhle findet nach seiner Meinung ihr Analogen in der Bildung von Metastasen, wie man sie wohl schon bei gutartigen Ovarialcysten beobachtet hat.

Beobachtung von Bruns-Richard [1]).

H. M., 7 Monate alt. Gleich nach der Geburt fielen am Hals zwei Geschwülste auf, die eine taubeneigross, die andere etwas kleiner. Bei der Aufnahme wird die mittlere und rechte Halsseite von einem gänseeigrossen aus zwei Höckern bestehenden Tumor eingenommen, der deutlich fluktuiert. Nach links reicht er beinahe bis zum linken Kiefer, nach rechts bis zum Rand des Kopfnickers, nach oben bis zum Unterkiefer, nach unten hängt er noch über das Sternoclaviculargelenk. Bei der Operation stellt es sich heraus, dass sich der Tumor aus kleinen Hohlräumen zusammensetzt, die durch eine dicke Schicht soliden Zwischengewebes geschieden sind. An eine totale Exstirpation war unter diesen Umständen nicht zu denken und man begnügte sich mit der Excision eines Stückchens zum Zweck der mikroskopischen Untersuchung. Die Cystenflüssigkeit enthielt zahlreiche farblose Blutkörperchen in fettigem und körnigem Zerfall und einzelne hohe Flimmerzellen. Die Hauptmasse des excidierten Geschwulststückchens macht ein lockeres feinfaseriges, zell- und gefässreiches Bindegewebe aus, welches teilweise nach dem Typus des Schleimgewebes gebaut ist. In dem Bindegewebe liegen die kleinen Cystchen; ihr Epithel ist ein hohes Flimmer- oder niederes Cylinderepithel.

Beobachtung von Gussenbauer [2]).

Patient litt seit seinem 27. Jahr an einer Cystengeschwulst der linken Halsseite. Die vor der Exstirpation eingeleitete Behandlung: Incisionen mit nachfolgender Einführung von Charpiewicken resp. Eichenholzstäbchen hatte trotz öfterer Wiederholung keinen dauernden Erfolg, so dass sich Pat. endlich in seinem 57. Jahre zur Radikaloperation entschloss. Gussenbauer entfernte die Cyste mit den bedeckenden Gewebsschichten und fand zu seinem Erstaunen in derselben ausser krümmeligen Massen und

1) L. c. S. 34.
2) L. c. S. 259.

einer geringen Menge trüber Flüssigkeit eines der therapeutisch angewandten Eichenholzstäbchen von 3 cm Länge und 1/2 cm Breite, das nach der Anamnese ca. 24 Jahre lang in der Cyste eingeschlossen gelegen haben musste, ohne dass es dem Patienten, der nicht einmal etwas davon wusste, besondere Beschwerden gemacht hatte.

Die Untersuchung ergab ausser einer grossen mehrere kleine im Bindegewebe eingebettete Cysten, die sämtlich mit Epithel ausgekleidet waren. Die kleineren Cystenräume sind, wie aus Serienschnitten ersichtlich, vollkommen von lymphatischem Gewebe umschlossen, ohne mit dem grossen Hohlraum zu kommunicieren. Gussenbauer nimmt dementsprechend an, dass sich die erwähnten Cysten im Lymphdrüsengewebe entwickelt haben, eine Anschauung, die durch die Untersuchung der an verschiedenen Stellen in Form von Follikeln und Drüsen vorhandenen Anhäufungen lymphoider Elemente befestigt wird: er fand nämlich vielfach im lymphatischen Gewebe epitheloide konzentrisch geschichtete Zellen, die sich durch ihren Habitus und ihr Verhalten gegenüber von Färbemitteln von den umgebenden unterschieden, ohne dass sie gegen letztere abzugrenzen waren; stellenweise gleichen sie Epithelzellen vollkommen. Aehnliche Veränderungen waren auch in den peripheren Follikeln wohlausgebildeter Lymphdrüsen und lymphatischem Gewebe der grossen Cystenwand nachzuweisen: mitten in Follikeln konnte er Nester von epitheloiden und Epithelzellen erkennen, deren Formen ineinander übergingen. Bei den kleineren Cystchen besteht die Auskleidung der Innenwand aus einer einfachen Lage glatter Zellen, bei den grösseren ist das Epithel mehrschichtig, ausserdem sind ihnen auch papillenartige Wucherungen eigen, die mit geschichtetem Plattenepithel überzogen sind. Im Cystenraum selbst finden sich zahlreiche Lymphzellen.

Gussenbauer kommt nun zu dem Schluss, dass die Entwicklung dieser epidermoidalen Zellen und weiterhin der Cysten im lymphatischen Gewebe selbst vor sich ging, namentlich auch mit Rücksicht darauf, dass er bei der Operation über der Vena jugularis interna, deren Scheide mit entfernt worden war, keine isolierten Lymphdrüsen vorfand. Die Möglichkeit abnormer Anlage will er allerdings nicht von der Hand weisen. Doch scheint ihm die Frage nicht unberechtigt, ob nicht das Lymphdrüsengewebe dem Entoderm entstamme.

Betrachten wir nun diese 6 Fälle im Vergleich miteinander. Was zunächst den Zeitpunkt betrifft, in dem die Tumoren zuerst bemerkbar wurden, so entspricht er der bei branchiogenen Cysten überhaupt gemachten Erfahrung, dass sie in ihrer Entwicklung zwar an kein Lebensalter gebunden sind, in der weitaus grössten Mehrzahl aber im Verlauf der ersten drei Dezennien in Erscheinung treten; in diesem Zeitraum wieder scheint die Zeit vom Beginn der

Pubertät bis zum Abschluss des Wachstums besonders bevorzugt. In einem von unseren Fällen (Richard) war die Geschwulst angeboren, in zweien (Lücke, Zahn) wurde die Entstehung im 14., in einem im 22. (unser eigener) und endlich in einem (Gussenbauer) im 27. Lebensjahre bemerkt. Samter macht keine Altersangabe. Wir können uns demnach nicht erlauben, das Lebensalter in Beziehung zu der multiplen Entwicklung der Cysten zu bringen.

Ihrem Ursprung nach verteilen sie sich, so weit hierüber ein Urteil gestattet ist, auf alle drei Kiemengänge, in deren Bereich Cystengeschwülste zur Ausbildung kommen. Lücke's und Gussenbauer's Cysten entwickelten sich im linken oberen Halbdreieck und waren jedesmal mit dem Processus styloideus verwachsen, in dem Falle von Zahn war der Sitz die rechte Submaxillargegend, während Richard's Tumor an der mittleren und rechten Halsseite in der Höhe des Kehlkopfes sass, bei Samter's Beobachtung war die linke, bei unserer die rechte Supraclaviculargrube und die ganze rechte Halsseite von der Geschwulst eingenommen. Legen wir die Einteilung Schede's zu Grunde, so würden die Fälle Lücke, Zahn und Gussenbauer dem 2., der Fall Richard's dem 3., Samter's Fall dem 4. Kiemengang entsprechen. Bezüglich unserer eigenen Beobachtung ist die Entscheidung nicht so einfach, da bei der enormen Ausdehnung vom Ohr bis zum Processus coracoideus, nur die immerhin ungenauen anamnestischen Angaben zu verwerten ist.

Ueber die Zahl der Cysten in jedem Fall lassen sich auch nur annähernde Angaben nicht machen; doch erscheint auch nach dieser Richtung hin, soweit sie nach den Beschreibungen der anderen Autoren ermessen lässt, unser Fall besonders ausgezeichnet zu sein, indem geradezu unzählbare kleinste Cystchen vorhanden waren. Die Grösse der einzelnen Hohlräume ist ebenso verschieden wie ihre Gestalt: wir sehen sie von mikroskopischer Kleinheit bis zur Grösse einer Mannsfaust sich entwickeln, vom einfachen Spalt alle Formen bis zu annähernder Kugelgestalt annehmen.

Wenden wir uns nun zur Betrachtung von Inhalt und Wandung. Im allgemeinen spricht man von atheromatösen, serösen und mucösen Cysten, eine Unterscheidung, die nicht streng durchzuführen ist, einmal weil alle Uebergänge vom dicken Atherombrei bis zum wasserklaren Serum vorkommen und dann auch, weil der Cysteninhalt verschiedene Umwandlungen eingehen kann, je nachdem die

Epithelzellen der fettigen oder schleimigen Degeneration anheimfallen. Atheromatösen Charakter hatten die Cysten von Lücke, Zahn und Gussenbauer, während Samter und Richard den Inhalt ihrer Cysten als serös bezeichnen. Die weitaus grösste Anzahl der Cysten in unserem Falle, darunter alle grösseren, haben rein serösen Inhalt, dessen Farbe zwischen bernsteingelb und dunkelbraun (jedenfalls durch Blutbeimischung bedingt) schwankt; die Flüssigkeit enthält Epithelzellen, Leukocyten und rote Blutkörperchen in geringer Anzahl, Fettkörnchenkugeln, Detritus und Cholestearinkrystalle. Eine Anzahl der kleinen Cystchen sind ihrem mikroskopischem Inhalt nach zu den atheromatösen zu zählen; ihr Lumen ist ganz erfüllt von stark granulierten Zellen und feinkörnigem Detritus. Hierher gehören vor allem die mitten in Lymphfollikeln gelegenen Cystchen, eine Thatsache, welche mit dem Befund von Zahn und Gussenbauer, die im Lymphdrüsengewebe auch nur atheromatöse Cysten fanden, vollkommen übereinstimmt. Eine eigene Stellung nahmen diejenigen Hohlräume ein, welche die erwähnten hyalinen Schollen und colloidähnlichen Massen enthalten.

Bei der Besprechung der Wand wäre zunächst der Epithelbelag zu berücksichtigen. Unter unseren 6 Beobachtungen finden wir 3mal geschichtetes Plattenepithel (Lücke, Zahn, Gussenbauer), 1mal (Richard) Cylinder resp. Flimmerepithel und 2mal (bei Samter und in unserer Beobachtung) beide Epithelarten neben einander. Die beiden letzten Fälle sind besonders interessant; der von Samter einmal durch die mancherlei Kombinationen, zu denen wir die verschiedensten Zellarten vereinigt finden, dann aber auch durch die von ihm erwähnten bläschenförmigen kernlosen Gebilde von hyalinem Aussehen, wie sie bis jetzt nur von Wegner in einem Fall von Makroglossie beschrieben worden sind. Samter's Beschreibung nach haben diese Gebilde grosse Aehnlichkeit mit den von mir in einigen Cysten gefundenen hyalinen Schollen, die die Zellenkontouren teilweise noch erkennen lassen und sich mit Pikrokarmin gleichmässig gelb färben. Ich kann mich jedoch nicht entschliessen, sie als eine besondere Art von Zellen zu betrachten, möchte sie vielmehr für eine eigentümliche Degenerationsform des Epithels halten, für deren Ursache ich aber auch keine Erklärung weiss. Auch unser Fall zeigt das Nebeneinander von Platten und Cylinderepithel, er hat aber noch das besondere, dass sich beide Zellformen in einem und demselben Hohlraum finden.

Dass wir bei den Kiemengangscysten das eine Mal Platten- das andere Mal cylindrisches Epithel finden, kann man sich zunächst mit der Annahme erklären, dass die mit Plattenepithel ausgekleideten Cysten der äusseren, die mit cylindrischem ausgestatteten der inneren Kiemenfurche entstammen. Die ersten werden dementsprechend unter gewissen Umständen die charakteristischen Merkmale der äusseren Haut: Hornschicht, Rete Malpighi, Haarfollikel, Talg- und Schweissdrüsen aufweisen, während die Innenwand der zweiten Art event. Aehnlichkeit mit den Schleimhäuten hat. Die typischen Erkennungszeichen sind aber äusserst selten vorhanden. So ist bis jetzt noch keine Kiemengangscyste beobachtet worden, deren Oberfläche den Typus der Schleimhaut auch nur annähernd nachgeahmt hätte. Auch die Art des Epithels ist für den einen oder anderen Ursprung nicht unter allen Umständen massgebend. Wenn die Behauptung auch gerechtfertigt ist, dass Cysten mit cylindrischem (Flimmer)Epithel der inneren Kiemenfurche entstammen, so kann nicht mit der gleichen Sicherheit aus dem Vorhandensein von Plattenepithel auf die Entstehung aus dem ektodermalen Blatte geschlossen werden, da Pharynx und Oesophagus statt des embryonalen Flimmerepithels in der späteren Zeit ja Pflasterepithel haben; die Möglichkeit einer ähnlichen Zellmetamorphose wird man also auch für die Kiemengangcysten des endodermalen Blattes nicht absolut von der Hand weisen können.

Diese Betrachtungen führen uns auf diejenigen multilokulären Cysten, von denen die einen geschichtetes Platten- die anderen Cylinderepithel tragen. Diese Erscheinung kann man sich nach den obigen Ausführungen so zurechtlegen, dass die Cysten im ersten Fall dem ektodermalen, im zweiten dem entodermalen Blatt ihren Ursprung verdanken, oder aber muss man annehmen, dass beide Kategorien von der inneren Kiemenfurche abstammen, und dass dann bei den einen die Metamorphosierung des Cylinderepithels in Plattenepithel vor sich gegangen ist, bei den anderen nicht.

Besondere Erwähnung verdient noch das von uns beobachtete gleichzeitige Auftreten von Platten- und Cylinderepithel in einer Cyste. Auf dieses Vorkommen wurde zuerst von Neumann und Baumgarten [1]) hingewiesen auf Grund je einer Beobachtung. Namentlich deutlich war dieses Nebeneinander der beiden Epithelarten in dem Fall von Baumgarten. In der Hauptsache bestand der Belag der Cystenwand aus cylindrischen (Flimmer-)Zellen,

1) Langenbeck's Archiv. Bd. 20.

zwischen denen auch Becherzellen eingeschaltet waren. Daneben fand sich mehrschichtiges Plattenepithel, das oft ohne erkennbare Grenzen in das cylindrische überging. Auch bei Halsfisteln wurde von Roth und von Zahn je in einem Falle Platten- und Flimmerepithel nebeneinander gefunden.

Mit der Erklärung dieser auffallenden Thatsache hat sich Schnitzler[1]) eingehender beschäftigt, dessen Arbeit ich nachstehendes entnehme. Nach ihm sind 3 Hypothesen möglich, von denen aber noch keine bewiesen ist. Vorauszuschicken ist, dass die Kontroverse, ob normaler Weise auch beim Embryo der Säuger die äussere und innere Kiemenfurche mit einander kommunicieren oder nicht, noch nicht definitiv entschieden ist. Besteht die Kommunikation, so ist die Möglichkeit vorhanden, dass die Anlage der Cyste sich an einer Stelle bildet, wo das Plattenepithel der äusseren in das Cylinderepithel der inneren Kiemenfurche übergeht. Aber auch wenn man eine Kommunikation unter normalen Verhältnissen nicht annimmt, kann man sich doch eine solche durch pathologische Momente entstanden denken; oder endlich lässt sich die Erscheinung so erklären, dass ektodermal und entodermal die Vorbedingungen zu späterer Cystenbildung gegeben sind, und dass bei deren nachheriger Entwicklung die dicht beisammenliegenden Cysten miteinander konfluieren.

Bezüglich der Innenfläche der Wandung wäre noch der warzigen papillären Wucherungen zu gedenken, die wir bei Lücke, Zahn, Gussenbauer und in besonders starker Ausbildung in unserem Fall finden; Samter spricht nur von mikroskopischen „enforcements epitheliaux“, während Richard flachpapilläre Auswüchse des Bindegewebes erwähnt, die sich gegen die Cyste hin erstrecken. Die papillären Wucherungen, die Lücke und Gussenbauer erwähnen, bestehen im Einklang mit der ausgesprochenen lymphatischen Natur der Wandungen ihrer Cysten aus lymphadenoidem Gewebe, und sind beidemale mit dem gleichen geschichteten Plattenepithel wie die Cysteninnenfläche überkleidet. Zahn vergleicht die Protuberanzen seiner Cyste mit den keulenförmigen Zungenpapillen; auch sie haben einen Belag von Plattenepithel; andere von ihm gefundene warzige Prominenzen enthalten kleine Cystchen. In unserem Falle haben wir zweierlei Arten zu unterscheiden, die einen sind warzenförmige Auswüchse des Bindegewebes der Wand, die andern verdanken ihre Entstehung allem

1) L. c. S. 31.

Anschein nach Wucherungsprozessen des Epithels und zeigen exquisit papillären Bau; sie bestehen ebenfalls aus einem Gerüst von Bindegewebe und sind mit hohem einschichtigem Cylinderepithel überkleidet. Auffallend ist, dass bei diesen Papillen das bindegewebige Gerüst der schleimigen Entartung anheimfällt, die Epithelzellen aber sehr resistent sind, während sonst überall die Zellen der Degeneration verfallen. Diese Papillen verleihen den mikroskopischen Bildern eine ganz merkwürdige Aehnlichkeit mit denen, wie man sie beim Kystoma ovarii proliferum papillare zu sehen gewohnt ist.

Wir kommen nun zur Beschreibung der eigentlichen Cystenwandung. Dieselbe ist in allen Fällen ausgezeichnet durch einen grösseren oder geringeren Reichtum an lymphoidem Gewebe; ausserdem finden sich Blut- und Lymphgefässe in mehr oder weniger grosser Anzahl, teilweise auch Nerven- und Fettgewebe. Hier will ich nur auf das Verhältnis des lymphatischen Gewebes zu den Cysten näher eingehen; die übrigen Bestandteile des Balgs bieten kein besonderes Interesse.

Des Vorkommens lymphatischer Elemente in den Wandungen branchiogener Cysten finden wir in einer grossen Anzahl von Beobachtungen Erwähnung gethan; meistens sind es nur unregelmässige Anhäufungen von Rundzellen; seltener kommt es zur Ausbildung eigentlicher Lymphfollikel. Auffallend ist, wie Schnitzler hervorhebt, dass solche immer fehlen, wo von Haaren und Talgdrüsen die Rede ist, so dass man mit einer gewissen Berechtigung diejenigen Fälle, in denen sich Follikel finden, auf entodermalen Ursprung zurückführen darf.

Ausgebildete Lymphfollikel fanden Zahn, Gussenbauer und wir; Lücke's Cysten entwickelten sich in einer Lymphdrüse selbst. Samter und Richard sprechen nur von regellosen Rundzellenanhäufungen; besondere Beachtung verdient der Fall von Lücke, Gussenbauer und unser eigener, da in allen drei, in unserem allerdings nur vereinzelt, die Cysten sich mitten in eigentlichen Lymphdrüsen resp. Lymphfollikeln entwickelten. Schon Lücke hat die Frage aufgeworfen, ob nicht vielleicht gewisse Dermoidcysten am Halse zu Lymphdrüsen in Beziehung stehen und seitdem sind manche Erklärungsversuche betreffs des Vorkommens von Lymphfollikeln in den Cystenwandungen gemacht worden. Von einigen Autoren wurde auf die histologische Aehnlichkeit der Cystenwandungen mit dem Bau der Tonsillen und Zungenbalgdrüsen hingewiesen, so dass man bei der Bildung der follikelhaltigen Cysten-

wand an einen ähnlichen Vorgang denken kann, wie er bei der Entwicklung der genannten Organe, die ja ebenfalls entodermalen Ursprungs sind, stattfindet. Auch die Histogenese der Thymus [1]) könnte man als Analogon anführen; dieselbe entwickelt sich aus einer soliden Epithelwucherung, die bei den Säugern hauptsächlich von der dritten Schlundspalte ausgeht, diese ersten epithelialen Anlagen der Drüsen schnüren sich von dem Mutterboden ab und werden im Verlauf ihrer weiteren Entwicklung von bindegewebigen Elementen durchwachsen, in denen sich dann die Lymphfollikel bilden. Sollten die Follikel in den Cystenwandungen nicht in gleicher Weise zu Stande kommen können? Gussenbauer sucht sich auf Grund seines Befundes den Vorgang so zu erklären, dass er eine Entwicklung der Cysten aus dem lymphoiden Gewebe selbst annimmt, wobei er eine Umwandlung epitheloider Zellen in entodermale Epithelzellen voraussetzt. Deshalb auch die Frage, ob nicht das lymphadenoide Gewebe entodermalen Ursprungs sei.

Besprechen wir nun noch kurz die Genese der multilokulären Cysten. Für die Entstehung der branchiogenen Cysten überhaupt kommt in Betracht: 1) Extra- oder intrauteriner Verschluss einer primären vollständigen oder unvollständigen Halsfistel. 2) Teilweises Bestehenbleiben des Lumens eines Kiemengangs. 3) Einstülpung von Epithelkeimen, die durch Proliferation und nachfolgenden Zerfall von Zellen den Anlass zu Cystenbildung geben können. Für die Erklärung der Genese multilokulärer Cysten ist vielleicht die Entdeckung von Roth [2]) und Ribbert [3]) nicht ohne Bedeutung. Roth fand bei einer Kiemengangfistel acinöse Drüsen, deren Ausführungsgänge mit Würfel- und Cylinderepithel ausgekleidet waren, und ähnlich erwähnt Ribbert in der Beschreibung einer äusseren und unvollständigen Kiemengangfistel mehrfache Verzweigungen des Fistelkanals, die einen Belag von cylindrischem oder unregelmässig rundem Epithel hatten. Nach diesem Befund wäre an die Möglichkeit zu denken, dass durch Verschluss der Ausführungsgänge dieser Drüsen oder Kanalverzweigungen die Vorbedingungen für die spätere Entwicklung zahlreicher Cysten gegeben wurde.

Ein anderer einfacherer Entstehungsmodus ist denkbar durch multiple Abschnürung von Epithelkeimen. Diese Art der Entwicklung will Gussenbauer nicht anerkennen und zwar gerade

1) Hartwig. Entwicklungsgeschichte des Menschen.
2) Roth. Virchow's Archiv. Bd. 72.
3) Ribbert. Ibid. Bd. 90.

mit Rücksicht auf die ausgedehnte Verbreitung lymphoiden Gewebes in den Cystenwänden, weil er sich nicht denken kann, dass sich dasselbe nachträglich um alle diese multiplen disseminierten Epithelkeime bilden sollte. Er neigt vielmehr zu der Ansicht hin, dass sich die Cyste in den schon vorher zerstreut vorhandenen und nach seiner Auffassung wahrscheinlich dem Entoderm entstammenden Lymphfollikeln und Lymphdrüsen entwickeln. Gussenbauer scheint zu dieser Annahme besonders auch deswegen zu kommen, weil er bei seinen Cysten keine scharfe Abgrenzung zwischen Epithel und lymphatischen Elementen fand. Einzelne meiner Bilder gleichen nun vollkommen den von Gussenbauer gegebenen Abbildungen und Beschreibungen; ich glaube aber diese als das Produkt von Tangentialschnitten auffassen zu müssen, da ich an anderen Schnitten, die dieselbe Cyste wieder getroffen haben, das Epithel durch einen deutlichen Bindegewebssaum abgegrenzt fand. Mit der Auffassung Gussenbauer's scheint mir die Erscheinung nicht ganz vereinbar, dass diese Epithelialcysten in den Lymphdrüsen und Follikeln bisher nur am Hals, im Bereich der Kiemengänge gefunden wurden; würde das Lymphoidgewebe wirklich dem Entoderm entstammen, so wäre doch nicht recht einzusehen, warum sich nicht auch einmal Atheromcysten z. B. in den Inguinal- oder Mesenterialdrüsen finden sollten.

Doch der Zweck dieser Arbeit ist nicht eine Kontroverse über Hypothesen zu eröffnen, sondern durch die Beschreibung unseres Falles mit zur Lichtung des Dunkels beizutragen, das noch immer über der Histogenese der branchiogenen Tumoren herrscht.

Zum Schlusse bleibt mir die angenehme Pflicht zu erfüllen, Herrn Dr. Roloff, Assistenzarzt am pathologischen Institut, für die liebenswürdige Unterstützung zu danken, die er mir bei meinen histologischen Untersuchungen zu Teil werden liess.

## Erklärung der Abbildungen auf Tafel VIII.

Fig. 1. Ca. 20fache Vergrösserung (mit Lupe gezeichnet).
Isolierter Knoten, der aus zahlreichen mit papillären Wucherungen erfüllten Hohlräumen besteht; letztere sind umschlossen von einer gemeinsamen Bindegewebsschicht, das Blutgefässe (Ol g.) und Anhäufungen lymphatischer Elemente (le) enthält. hg. Homogene kolloidähnliche Massen. Bei pl. mehrschichtiges Plattenepithel, auf der Strecke c—y dagegen kubisches und

cylindrisches Epithel, mit dem auch die Papillen und die übrigen Hohlräume überkleidet sind.

Die Papillen zeigen die mannigfachsten Veränderungen.

s. Von einem Epithelring umschlossene Detritusmassen.

p. Querschnitt einer Papille, deren Bindegewebsgerüst noch erhalten ist.

Fig. 2. (Ocul. 3. Obj. V) veranschaulicht hauptsächlich das Nebeneinander von Platten- und Cylinderepithel. Die Zeichnung entspricht im ganzen der Partie pl. — uh der Fig. 1. Der Querdurchmesser des Hohlraums ist aus Platzmangel verkleinert. Die Zeichnung ist, was die Epithelien betrifft, etwas schematisiert.

O. = obliteriertes Gefäss.

p. beginnende Papillenbildung.

pa. pb. Querschnitt gut erhaltener Papillen; pa mit Gefässquerschnitt. q. Flachschnitt durch den Epithelbelag einer Papille, von oben gesehen.

pl. Papille, deren Gerüst schleimig entartet ist.

pd. Papillenquerschnitt, bestehend aus einem Epithelsaum, der das in Detritus umgewandelte Gerüst umschliesst.

Fig. 1.

Fig 2.

*J. Fürst del.*

**Beiträge zur klin. Chirurgie XII.**

H. Laupp'sche Buchhandlung in Tübingen.